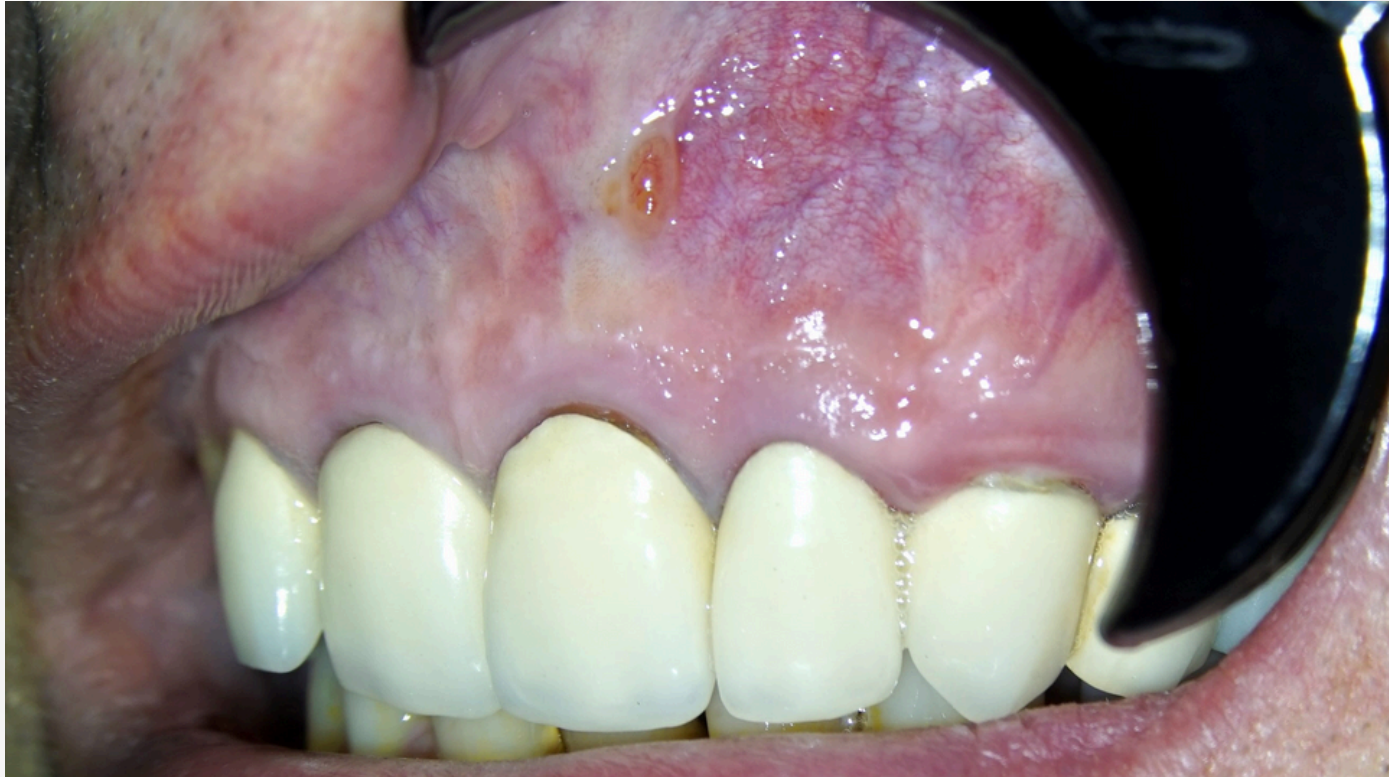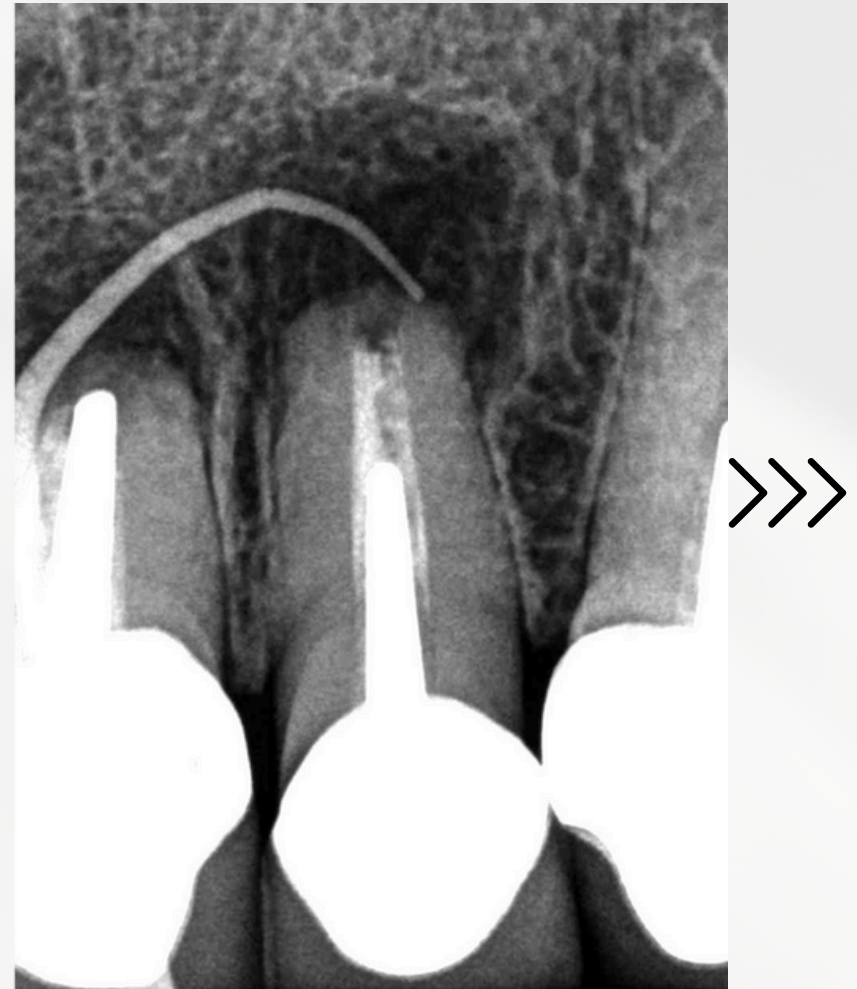
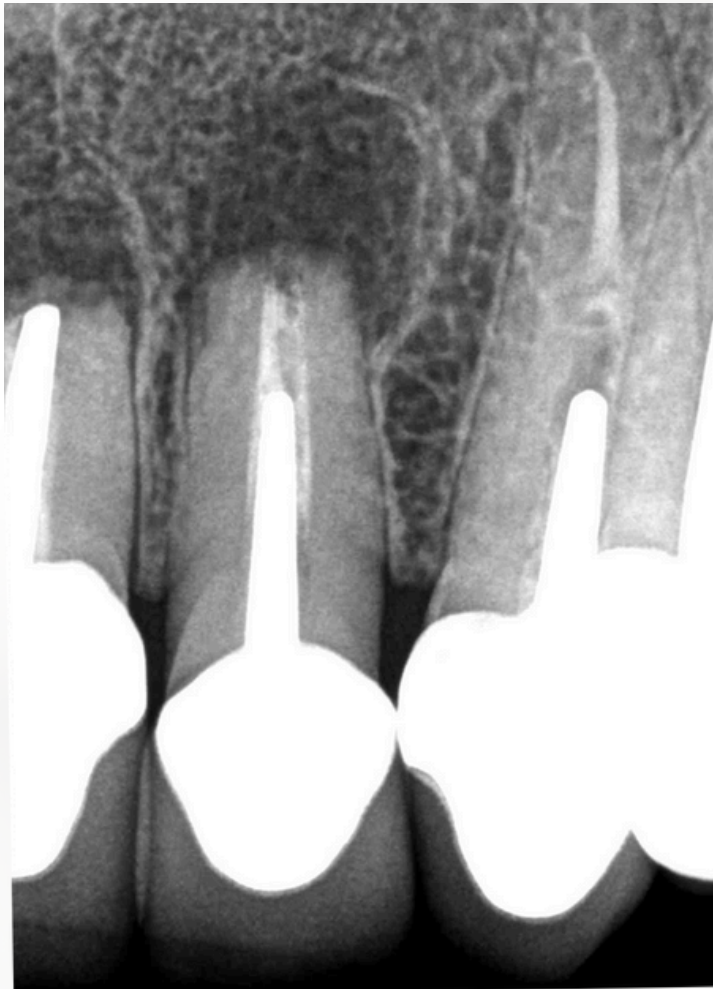


**L'OSTIUM FISTULAIRE EST EN RAPPORT AVEC LA DENT N°22.**



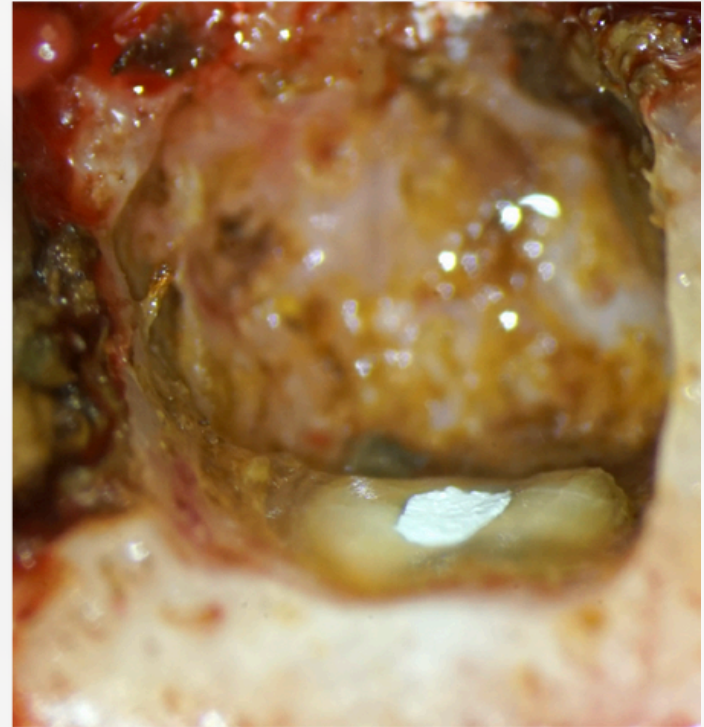
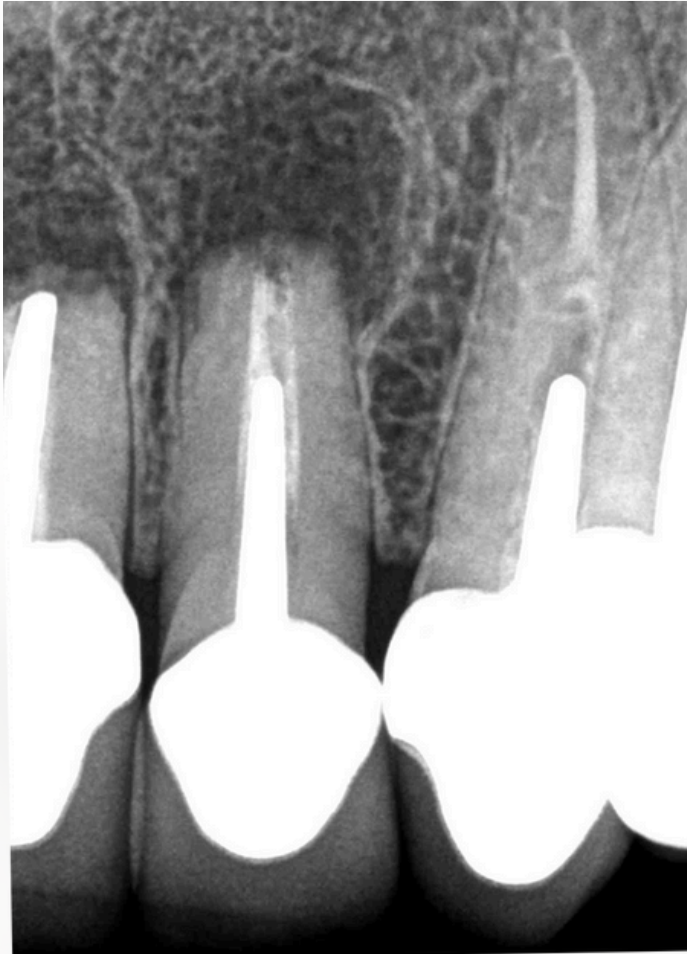*Dr Brice Riera*  
ENDODONTISTE

LA DENT N°21 PRÉSENTE UNE LÉGÈRE IMAGE RADIOCLAIRE.  
AUCUN SYMPTÔME DEPUIS DES ANNÉES.  
AUCUN SIGNE CLINIQUE N'INDIQUANT UNE PATHOLOGIE ACTIVE.



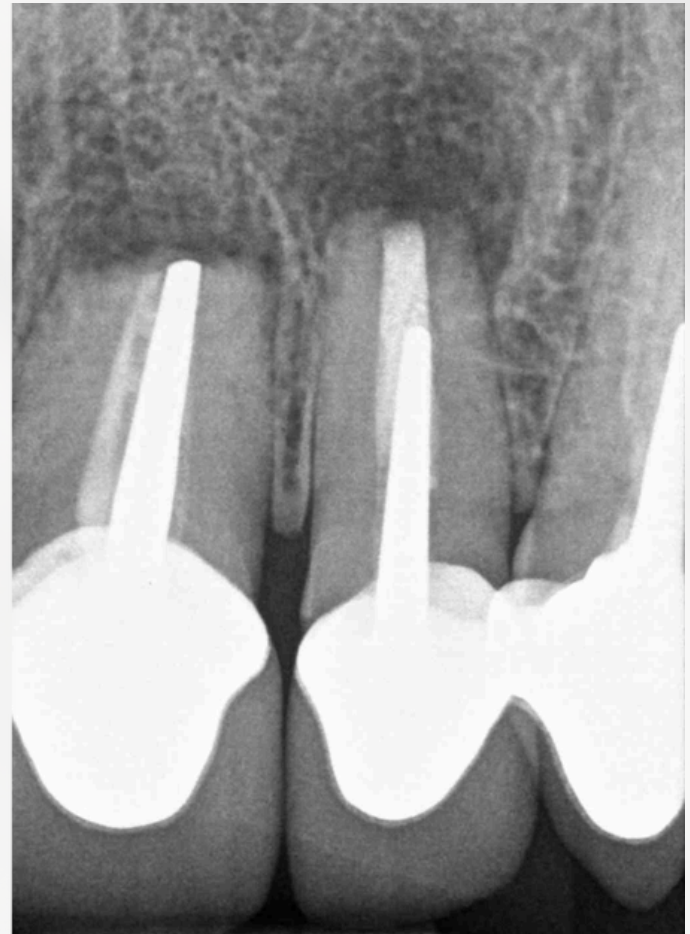
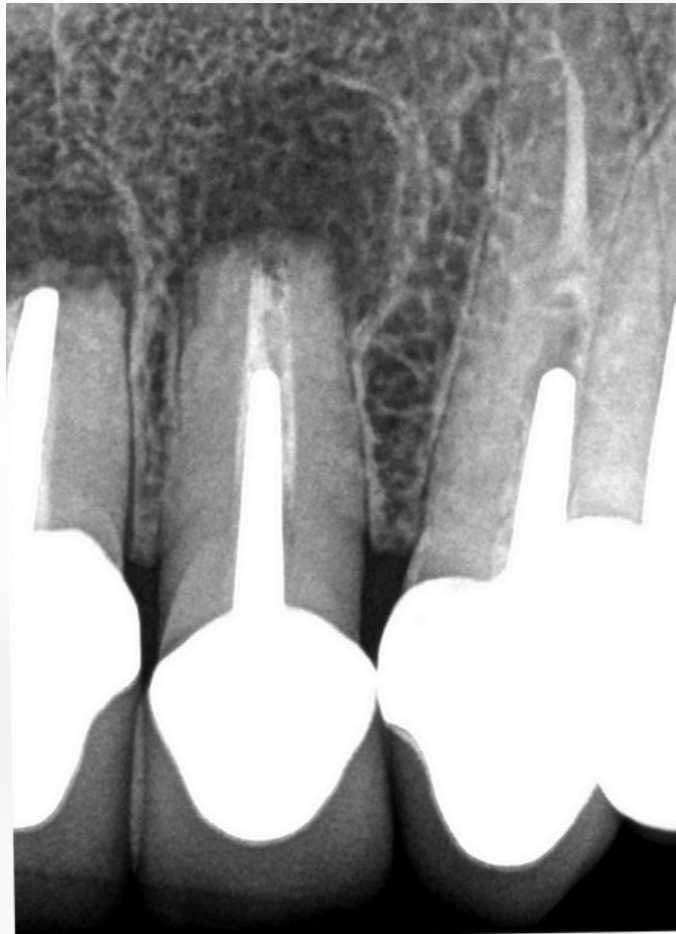
*Dr Brice Riera*  
ENDODONTISTE

# DEVONS-NOUS INTERVENIR ?



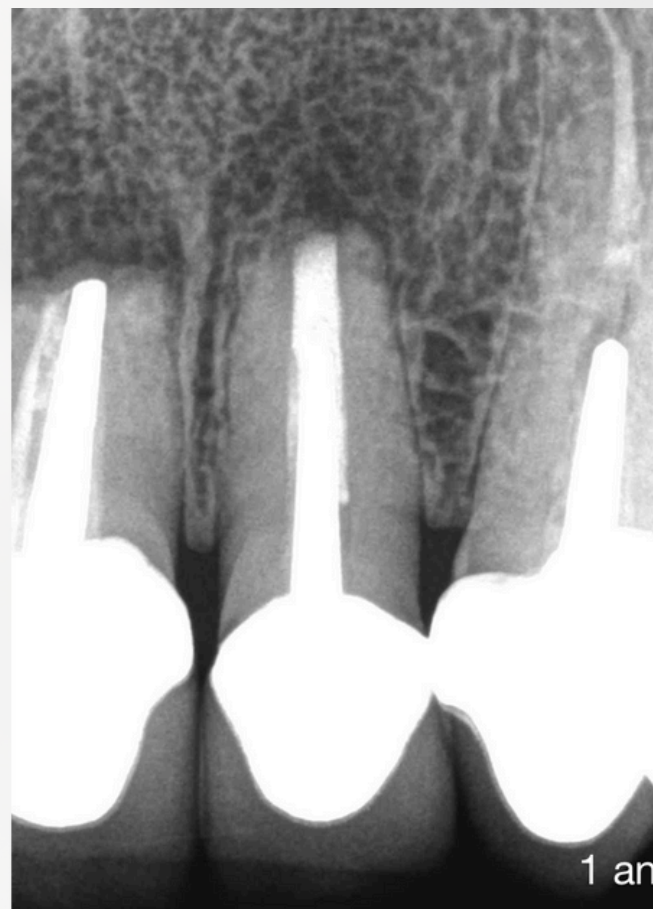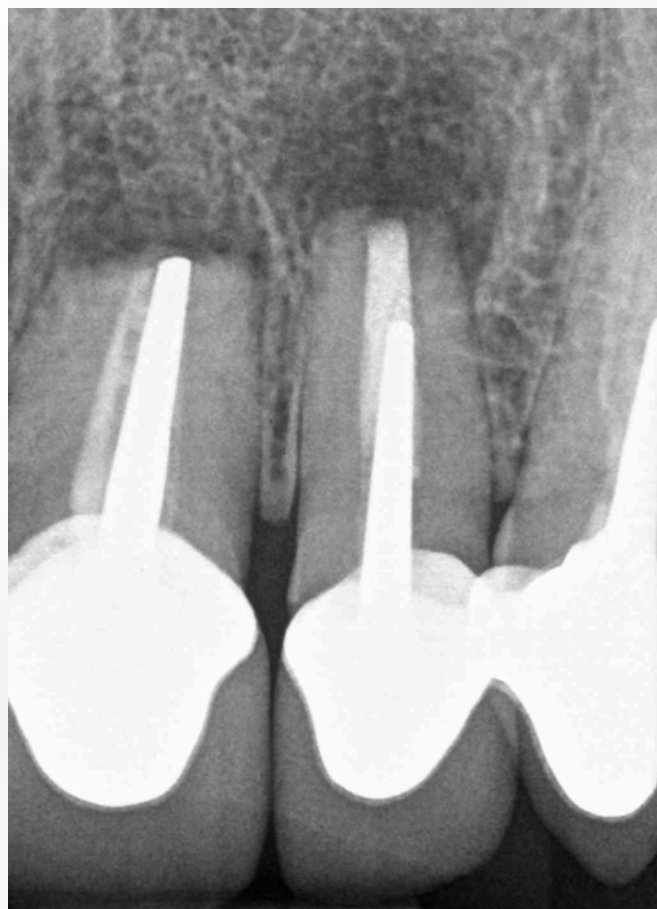
*Dr Brice Riera*  
ENDODONTISTE

DANS CE CAS IL A ÉTÉ DÉCIDÉ UNE ABSTENTION  
THÉRAPEUTIQUE/SURVEILLANCE.

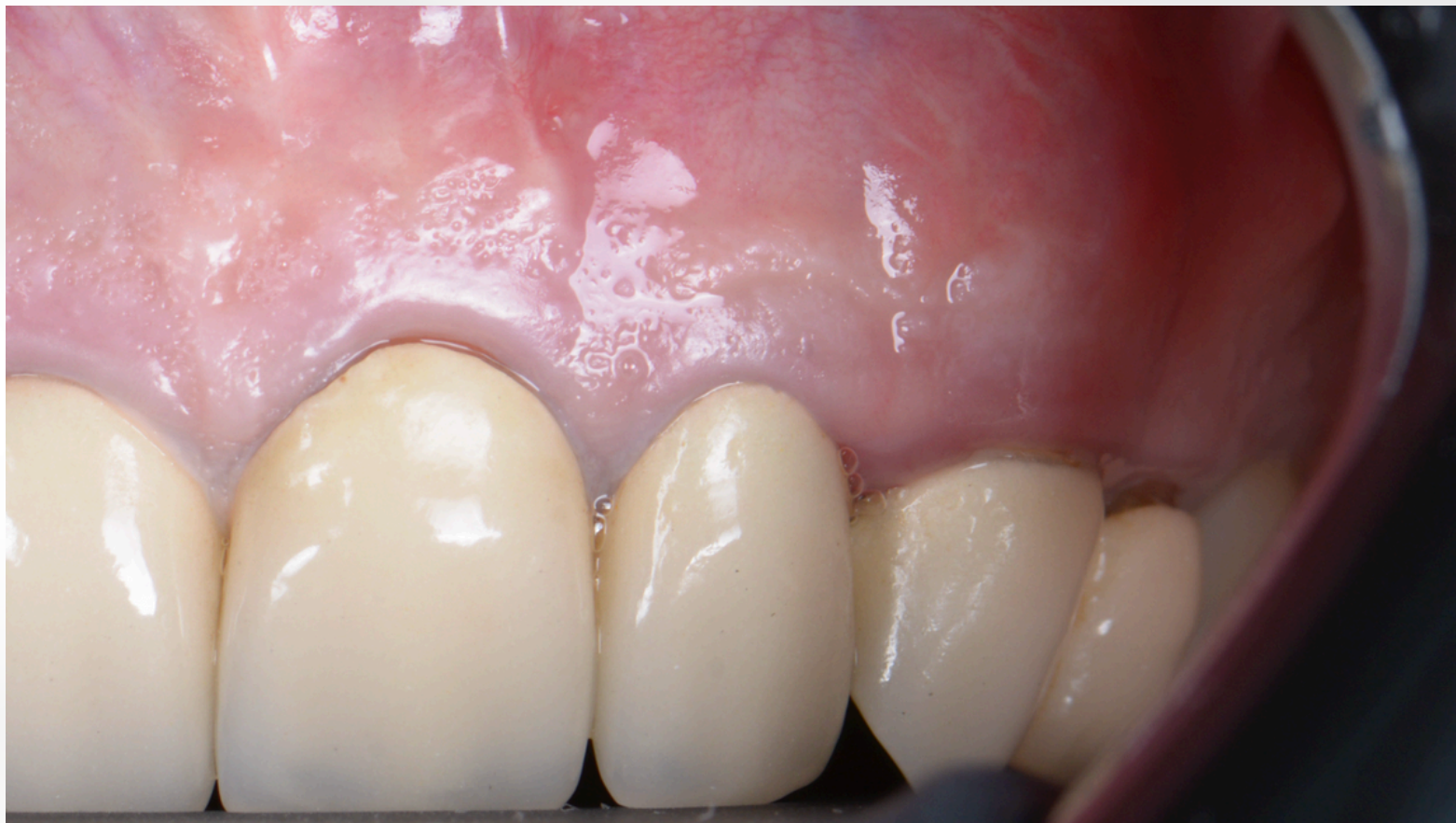

*Dr Brice Riera*  
ENDODONTISTE

LORS DES CONTRÔLES DE LA 22, LA 21 SERA ÉGALEMENT ÉVALUÉE ET COMPARÉE AUX RÉSULTATS DE LA CONSULTATION INITIALE.



*Dr Brice Riera*  
ENDODONTISTE



*Dr Brice Riera*  
ENDODONTISTE