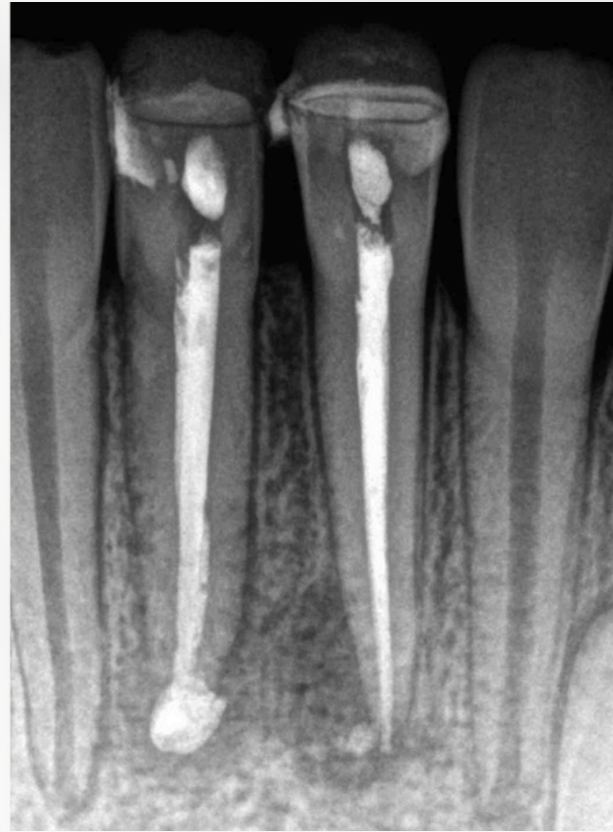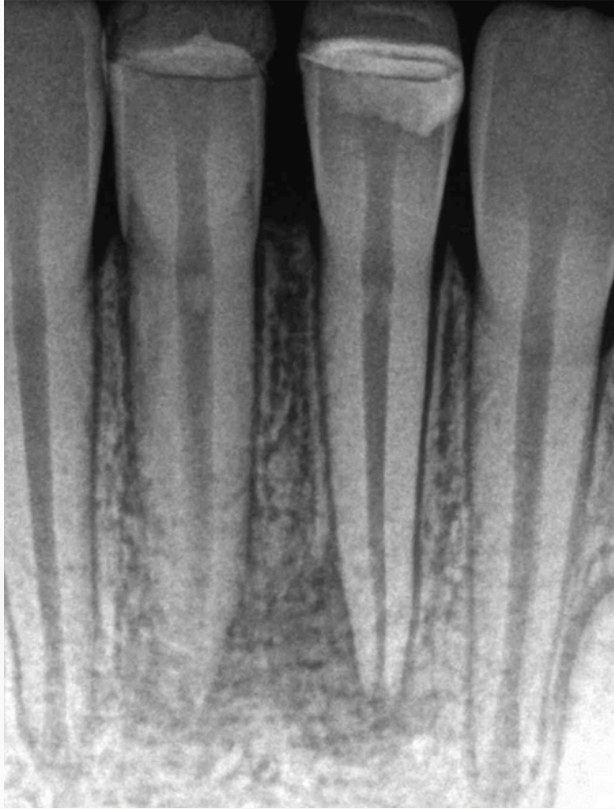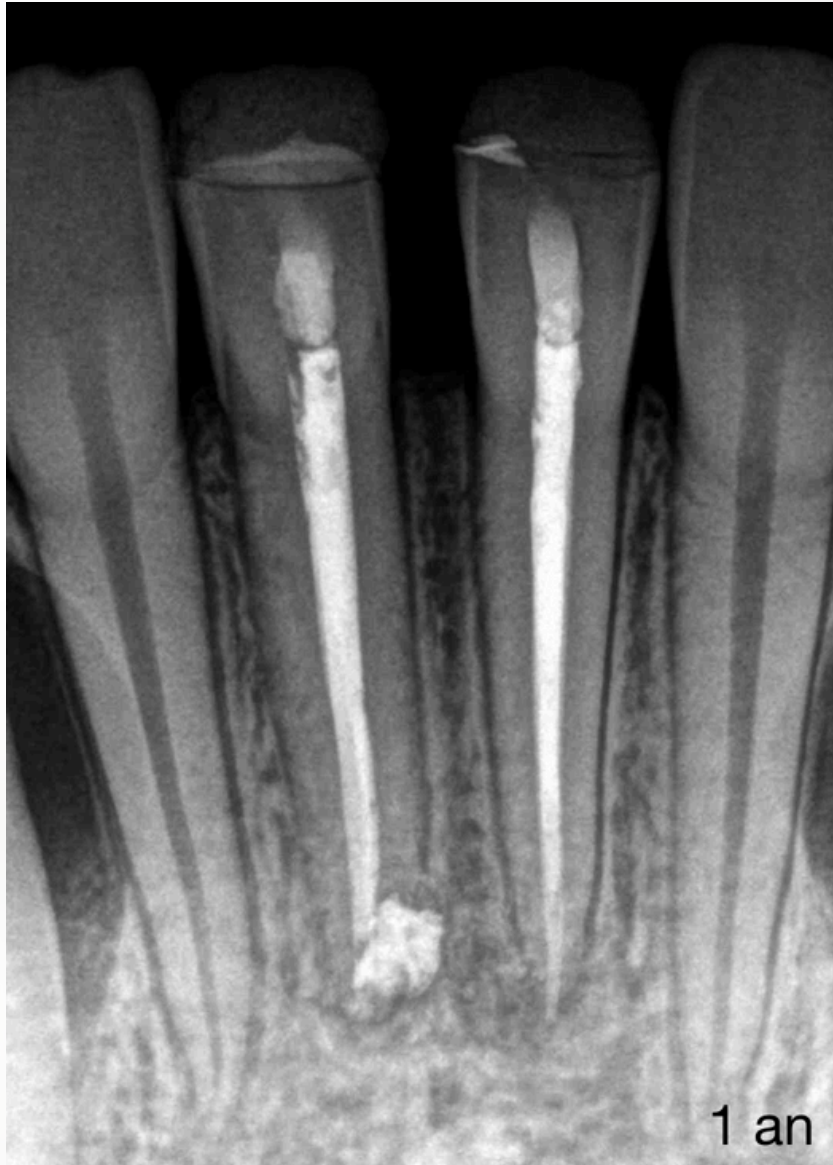


LES INCISIVES MANDIBULAIRES SONT DIFFICILES À TRAITER TECHNIQUEMENT !

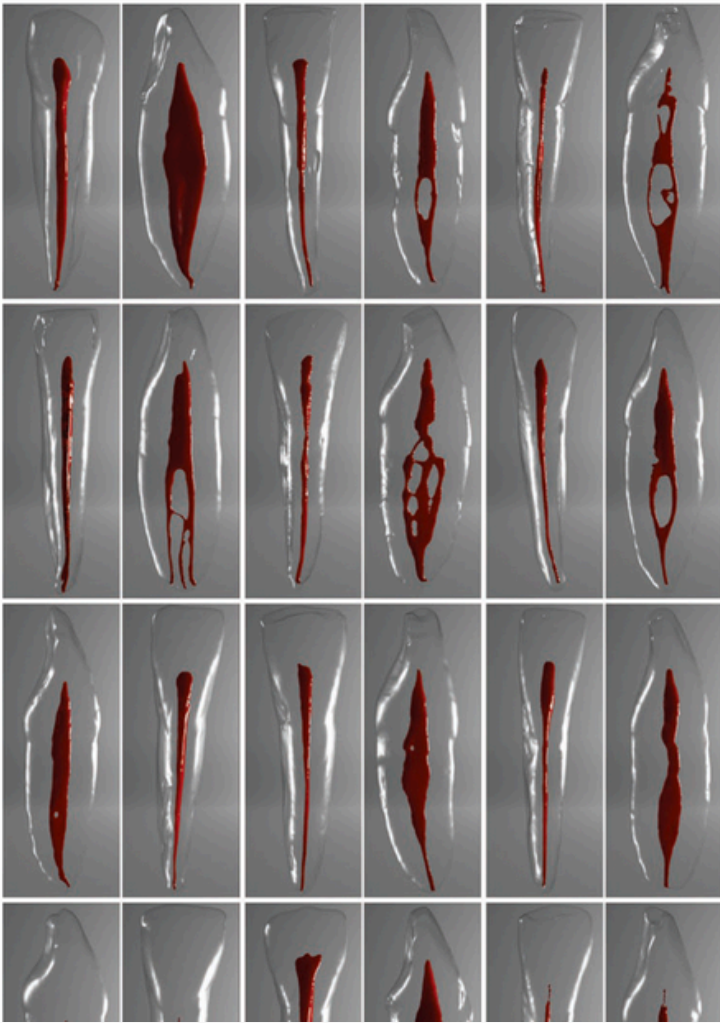


Dr Brice Riera
ENDODONTISTE



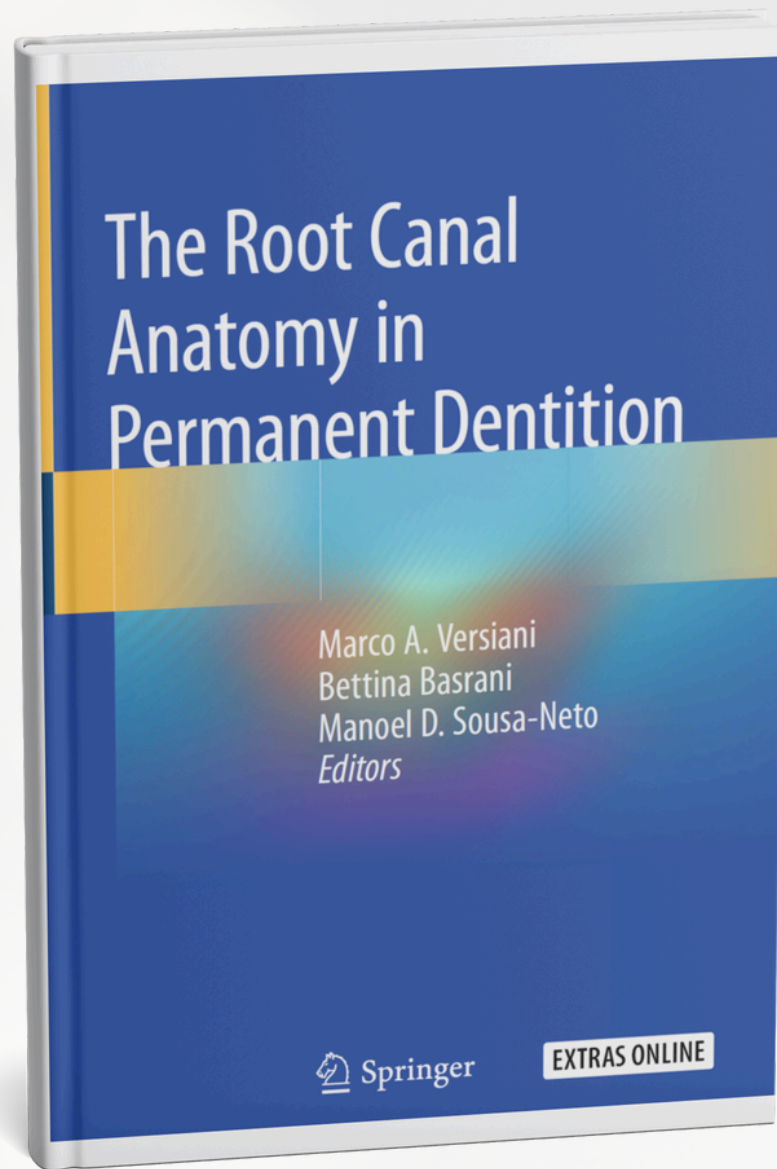
Et la réalisation de leur cavité d'accès (aussi petite que possible, aussi large que nécessaire) doit permettre l'identification des 2e canaux mandibulaires (15 – 25% des cas). >>>

Dr Brice Riera
ENDODONTISTE



La réalisation d'un cone beam pré opératoire permet d'identifier ce 2e canal et d'adapter sa cavité d'accès à l'anatomie présente >>>

Dr Brice Riera
ENDODONTISTE



Dr Brice Riera
ENDODONTISTE